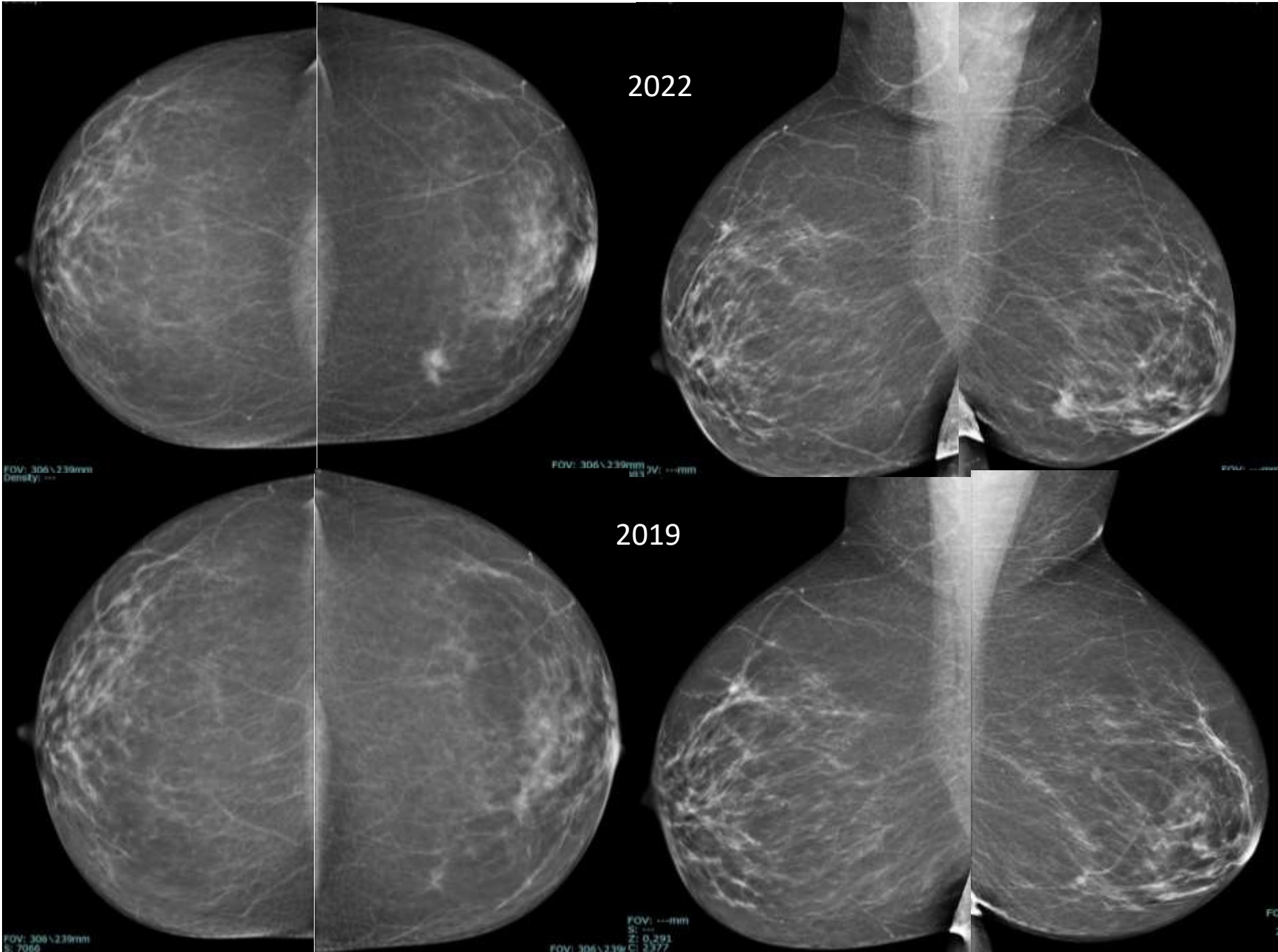


Screening regionale
62 anni asintomatica



Una donna anziana di Arles
1888 Vincent Van Gogh



Prelievo microistologico ecoguidato:
Carcinoma duttale infiltrante mediante differenziato B5b

