

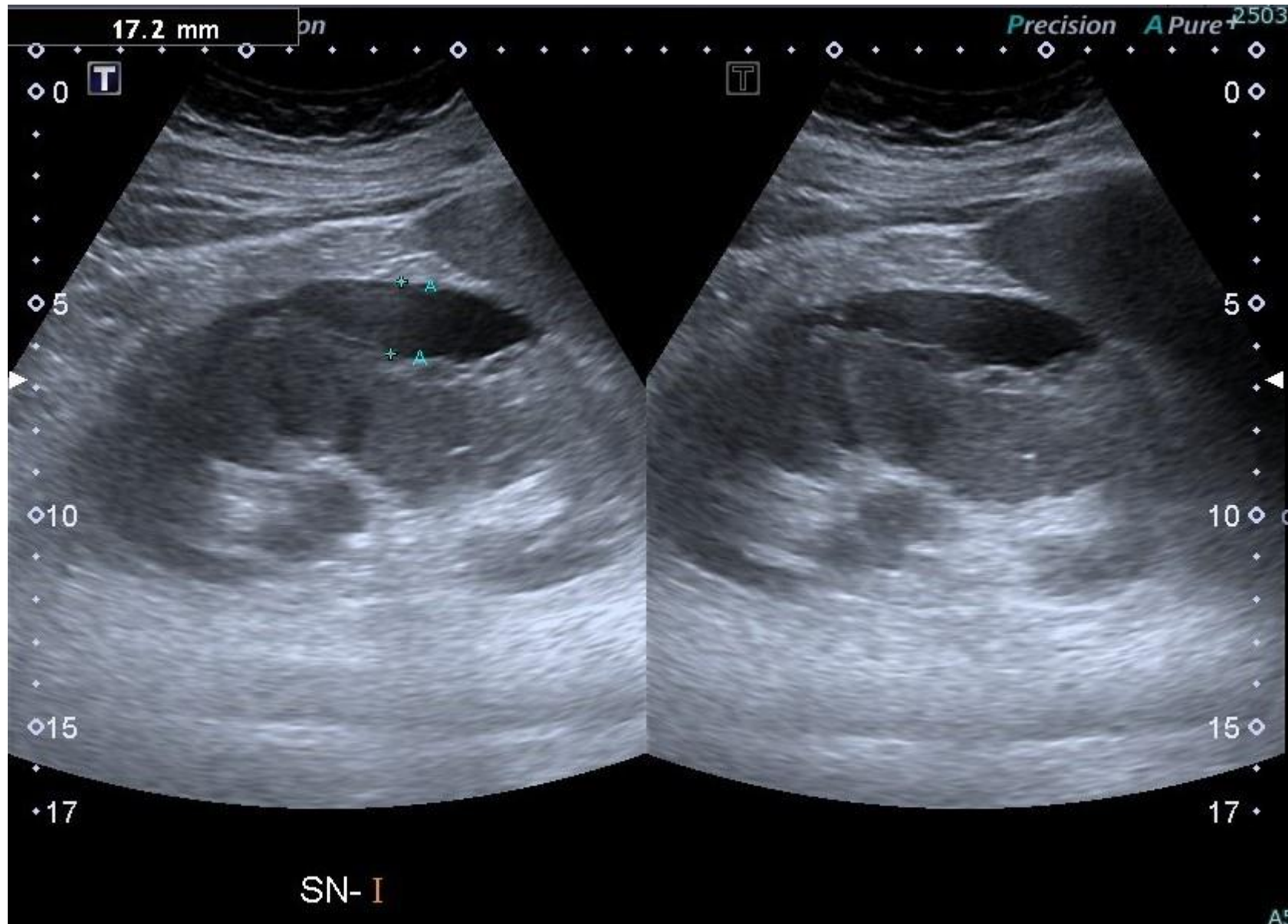
Pablo Picasso. Ritratto di Dora Maar, 1937

51 anni, senza patologie pregresse di rilievo

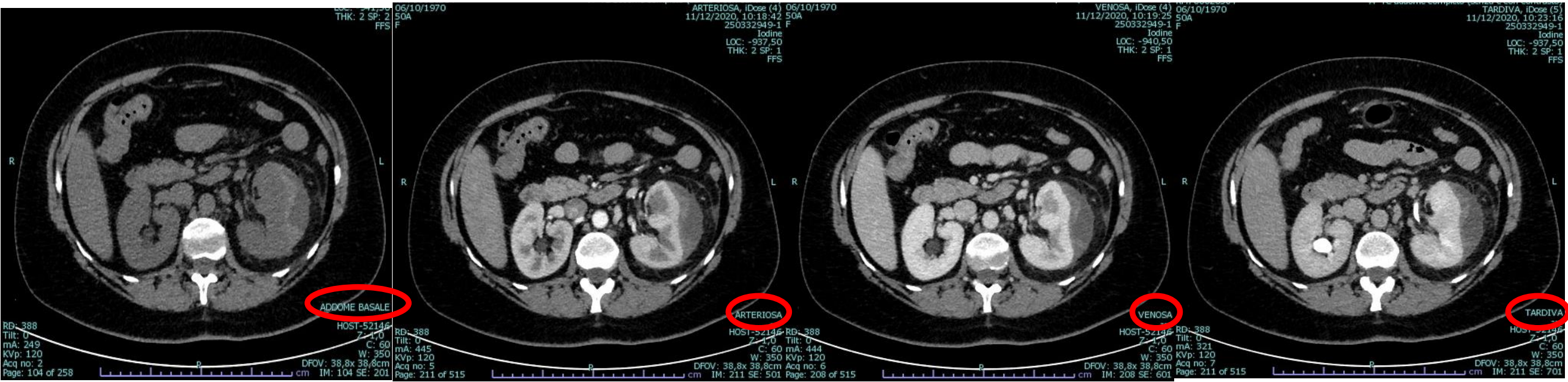
Accede al pronto soccorso  
per dolore al fianco sinistro e febbre  
con indici di flogosi alterati

Viene inviata alla diagnostica per immagini  
con una richiesta di ecografia dell'apparato urinario  
per sospetta litiasi renale

Esame ecografico eseguito in data 11 dicembre 2020



Eseguito esame TC per approfondimento diagnostico nella medesima giornata



Ricostruzione coronale della fase venosa dell'esame TC dell' 11 dicembre 2020

