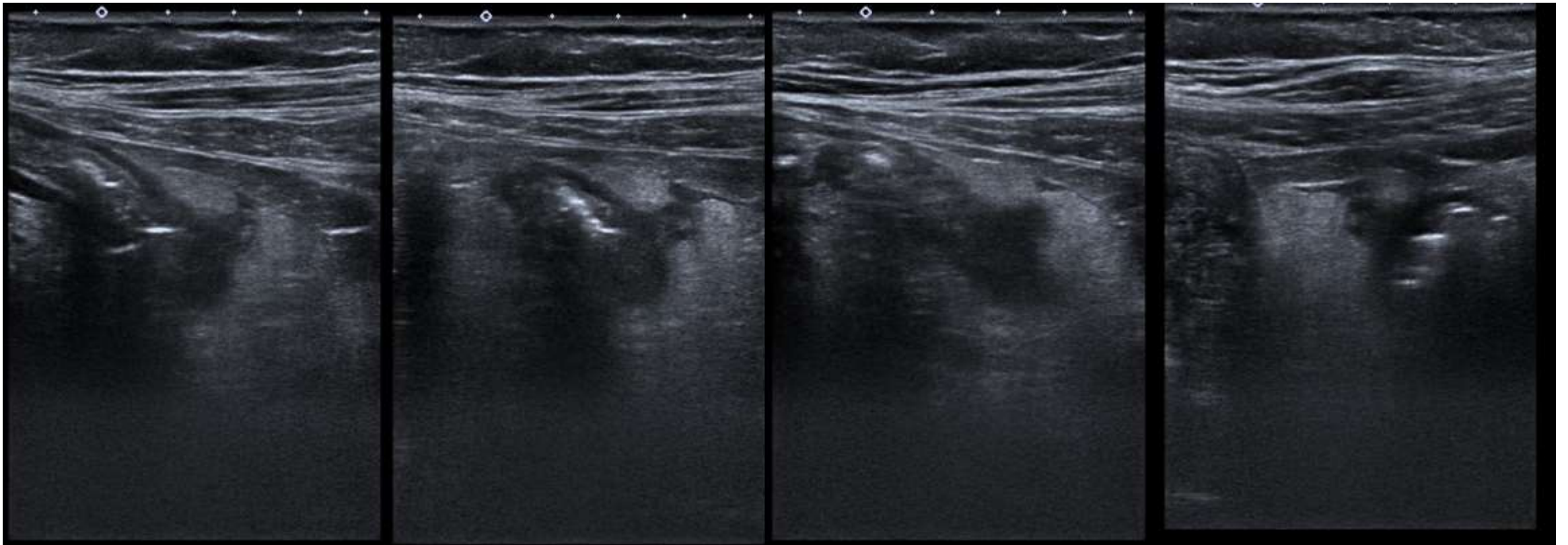


43 anni dolore addominale in fossa iliaca sinistra da due giorni
Esame ematici: pcr 1,83, globuli bianchi normali
Esame obiettivo: segno di difesa addominale in fossa iliaca sinistra
Viene inviata alla diagnostica per immagini per ecografia addome.



Pablo Picasso- Donna con cappello



Ecografia addome: si segnala in fossa iliaca sinistra, in corrispondenza dell'obiettività clinica, la presenza di ispessimento ipoecogeno edematoso del tratto distale del colon sinistro che presenta diverticolo parietale a pareti ispessite con associato edema del tessuto adiposo limitrofo. Quadro compatibile con diverticolite acuta.

