

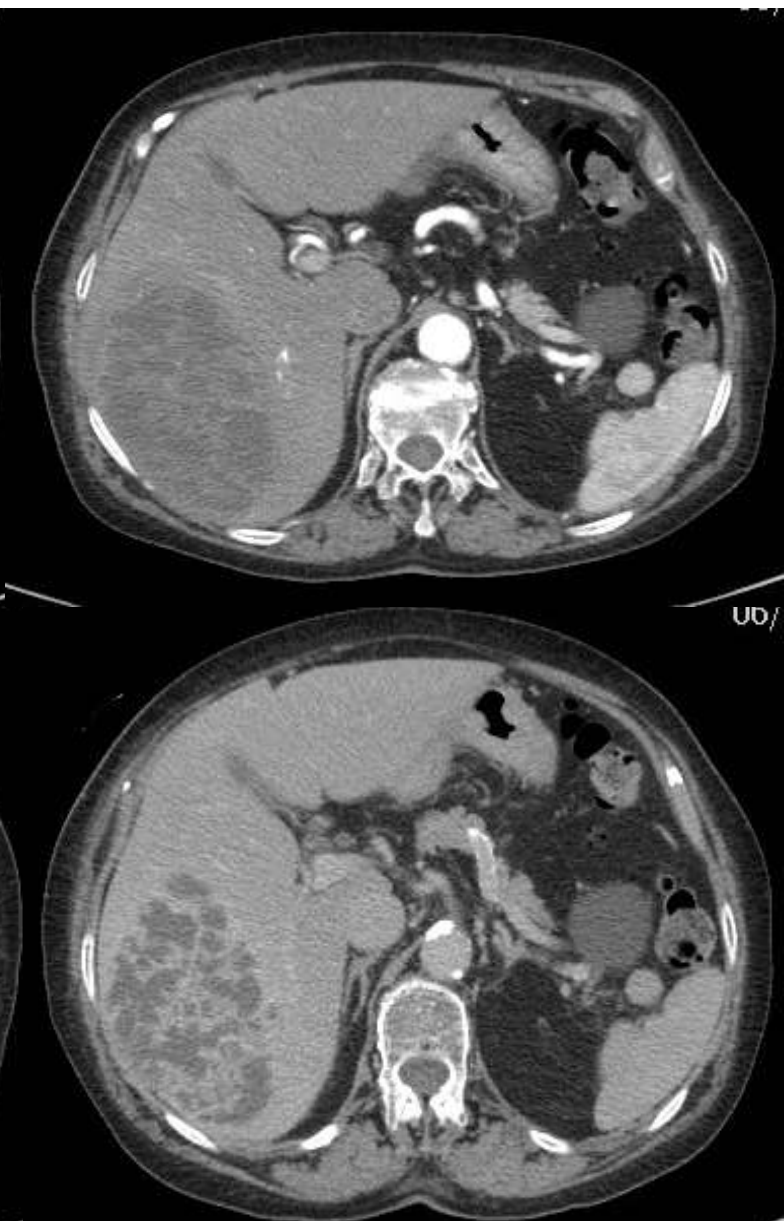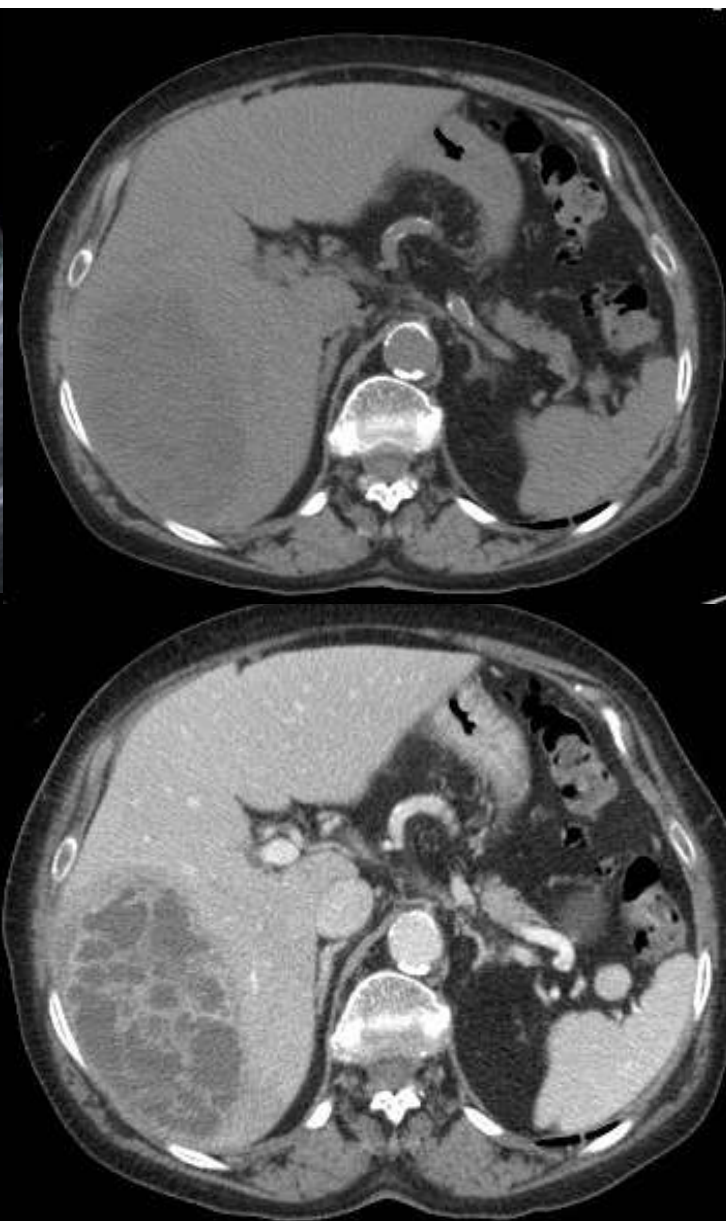
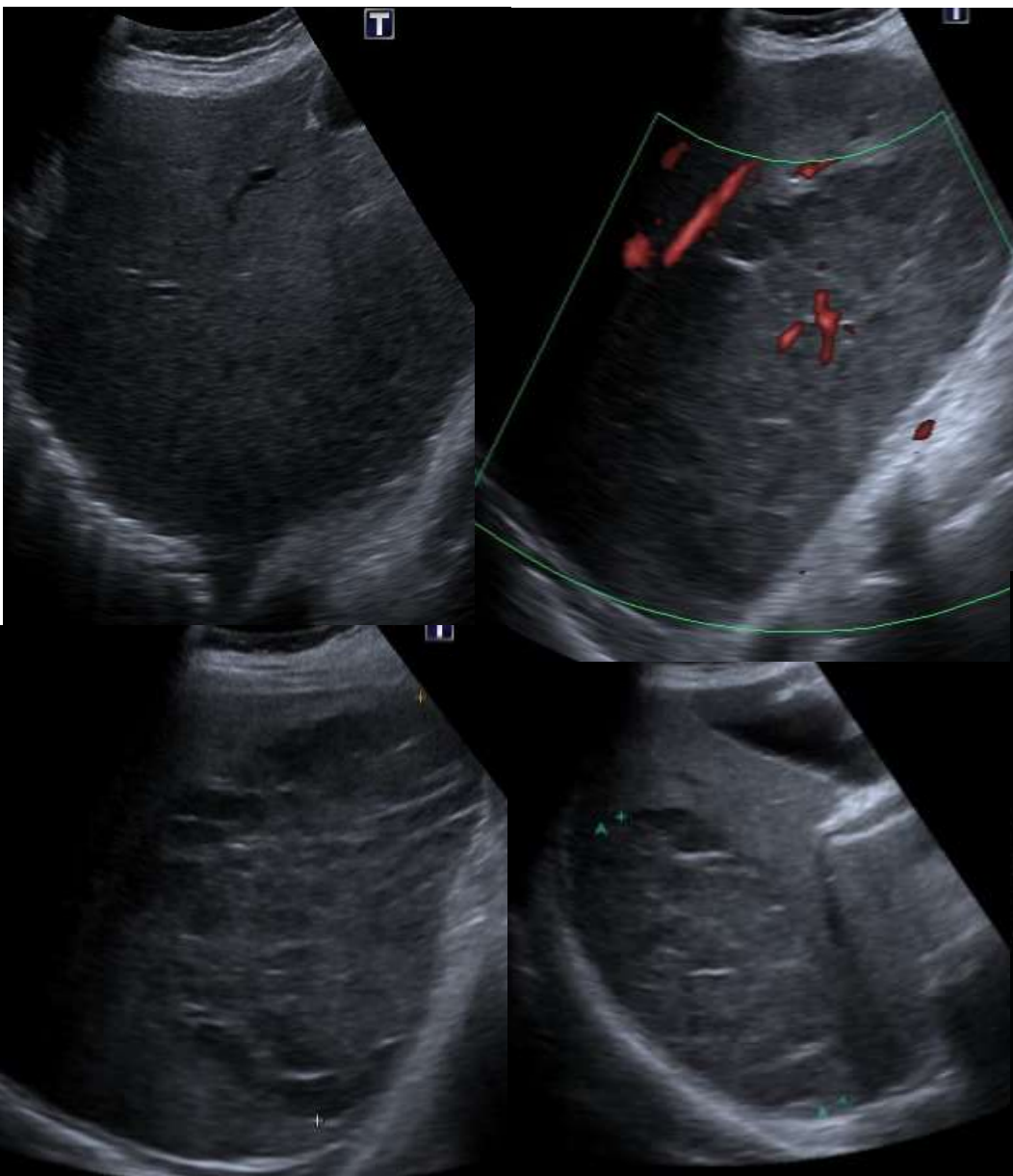
85 anni, senza patologie pregresse di rilievo

Accede al pronto soccorso  
per dolore all'emicostato destro, febbre  
ed indici di flogosi alterati

Viene inviata alla diagnostica per immagini  
con una richiesta di ecografia dell'addome  
completo cui viene aggiunto  
esame TC richiesto dal radiologo  
Esame RX torace ed emicostato destro negativi



Ritratto di Teresa Manzoni Stampa Borri  
Francesco Hayez



Esame ecografico eseguito in urgenza: formazione occupante spazio ad ecostruttura disomogenea di circa cm 15 in parte ben delimitata. Falda liquida periepatica

Esame TC eseguito in urgenza: formazione espansiva a margini ispessiti delle dimensioni di 11x 7 x 14 cm costituito da multipli setti in parte vascolarizzati con aree ipodense nel contesto. Esile falda liquida periepatica.

Esame RM (non si dispone di immagini): espanso costituito da setti ipervascolarizzati e liquido ad alta densità proteica con associato edema del parenchima epatico limitrofo alla lesione.

L'espanso viene attribuito ad ascesso epatico confermato da esame bioptico e inizia una riduzione volumetrica dopo circa 45 giorni di terapia