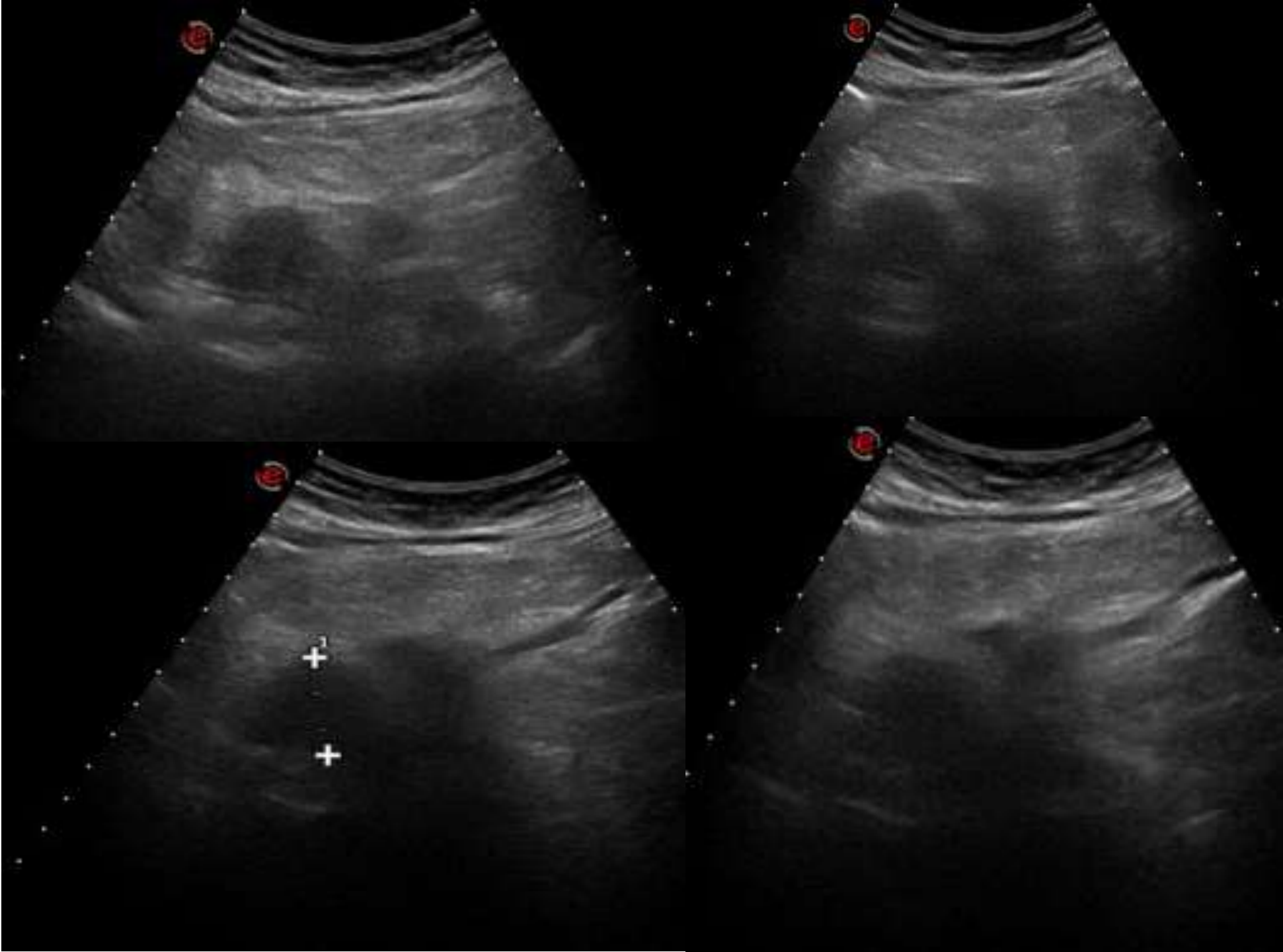
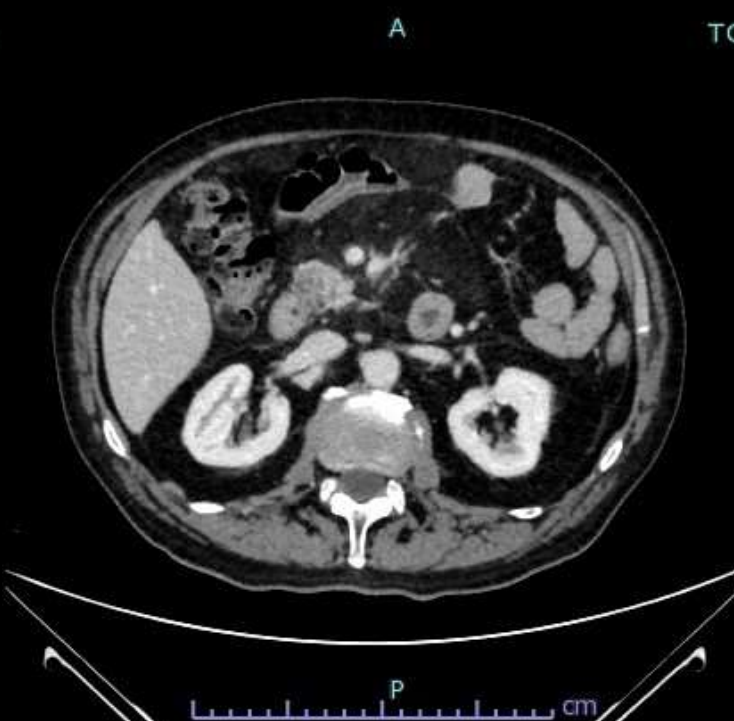
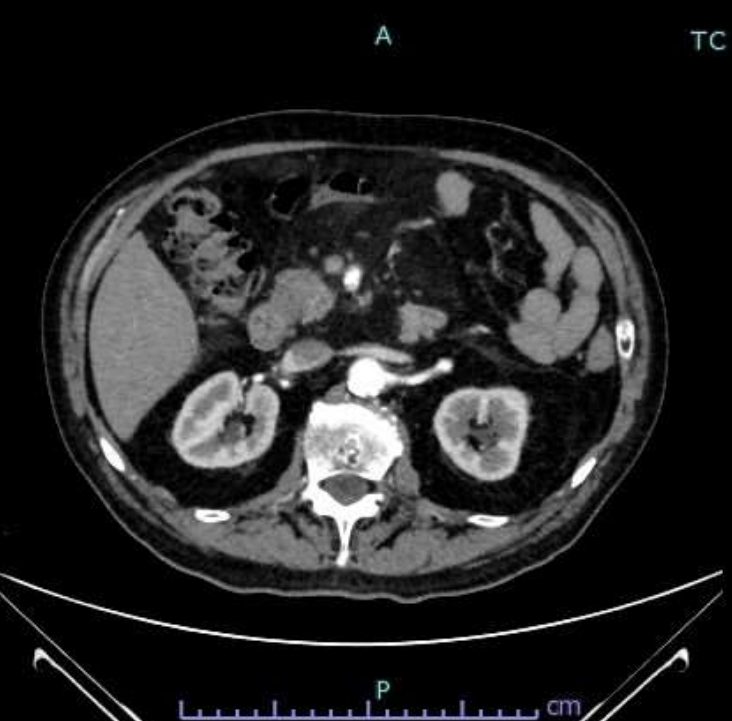
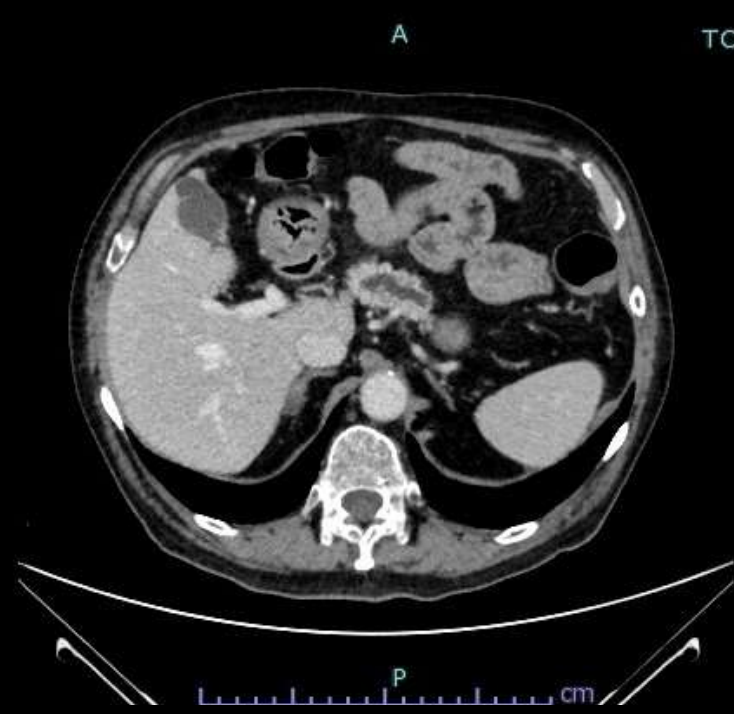
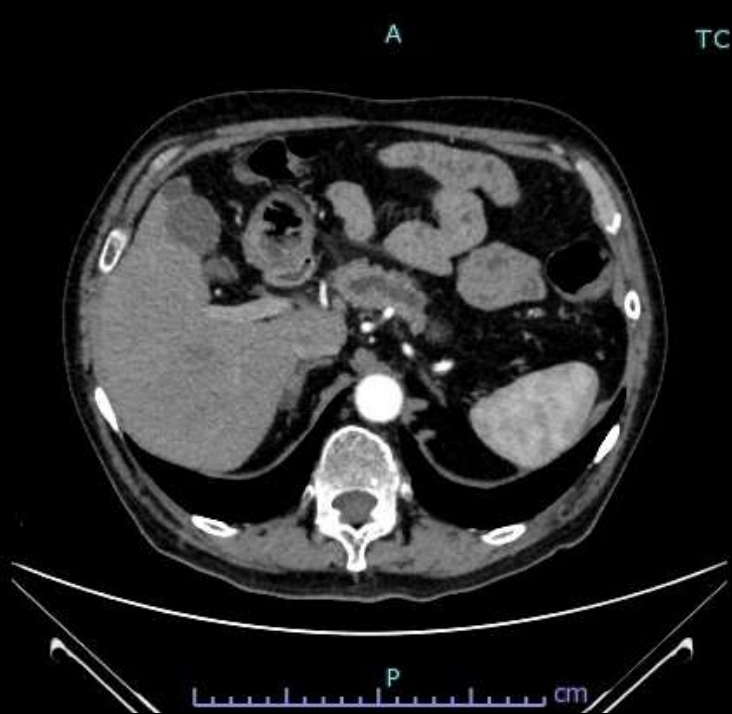
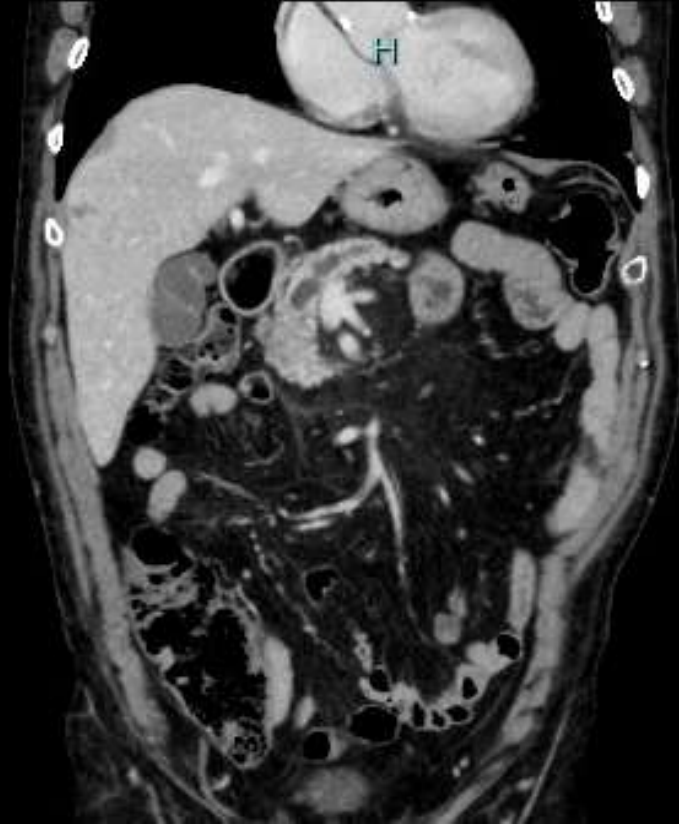
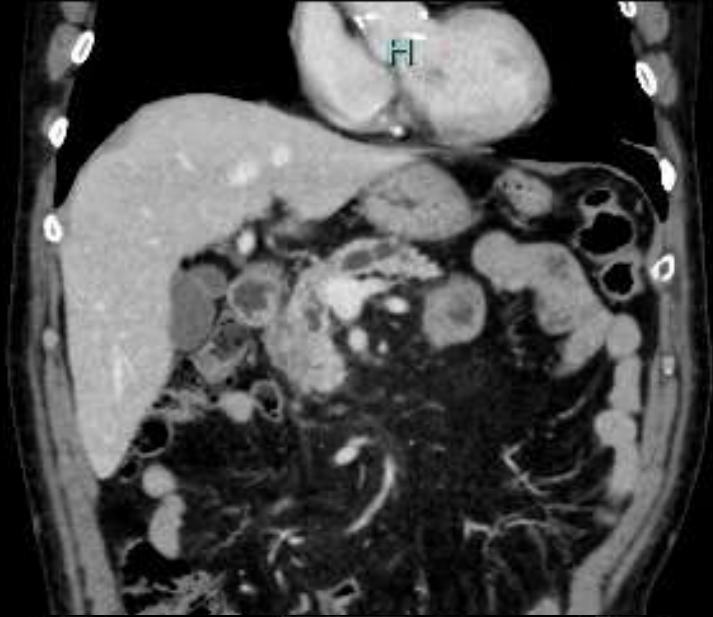


73 anni

Paziente esterno, esegue ecografia addome
per monitoraggio periodico
di patologia linfoproliferativa cronica .

Ritratto di uomo anziano con la barba - Vincent van Gogh





Ecografia addome: E' presente nodulo ipoecogeno a margini regolari apparentemente solitario tra ilo epatico e testa pancreatica di cm 2,5 circa compatibile in prima ipotesi con patologia nota linfoproliferativa ma meritevole di eventuale approfondimento diagnostico mediante esame TC

Esame TC : ... A carico della testa pancreatica si evidenzia espanso nodulare solido a densità disomogenea delle dimensioni max di mm 32x28 che determina infiltrazione del dotto di Wirsung all'origine e conseguente dilatazione a monte dello stesso con calibro max di mm 10. I reperti descritti necessitano di consulenza specialistica nel sospetto di lesione eteroplasica primitiva pancreatica.