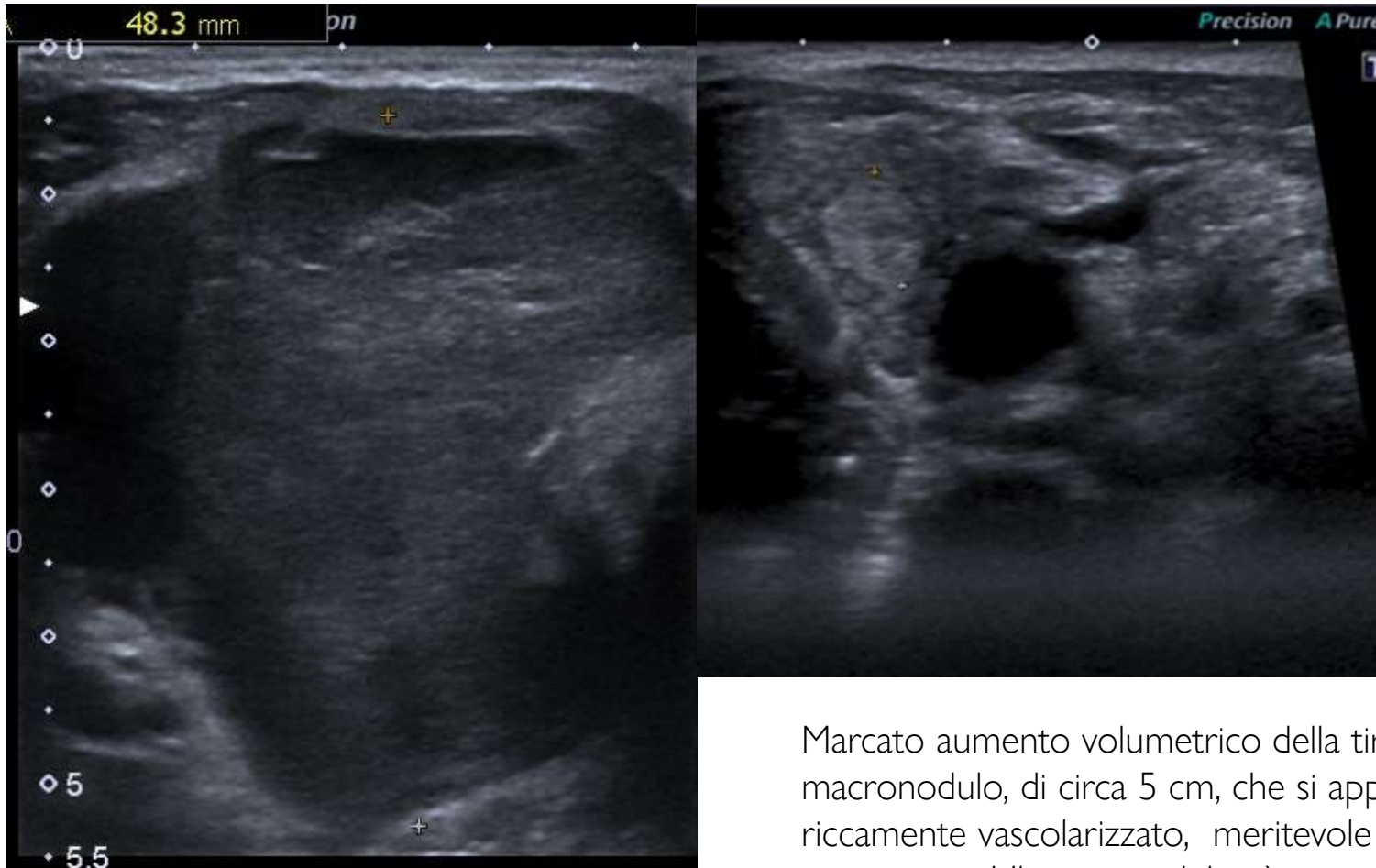
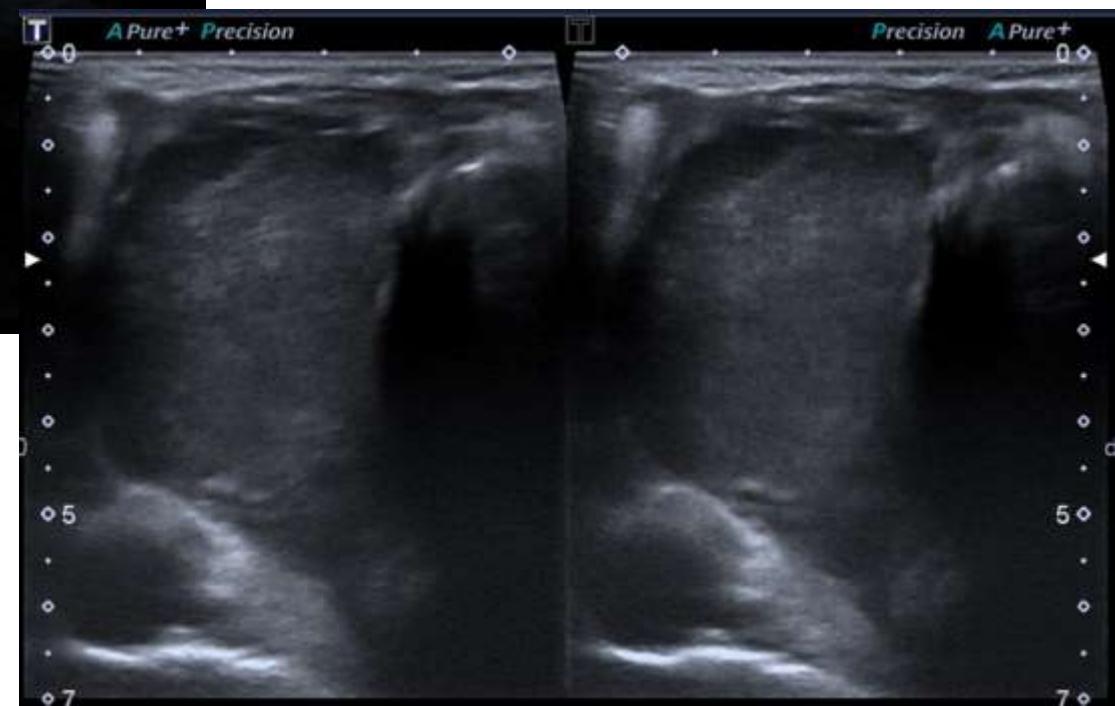
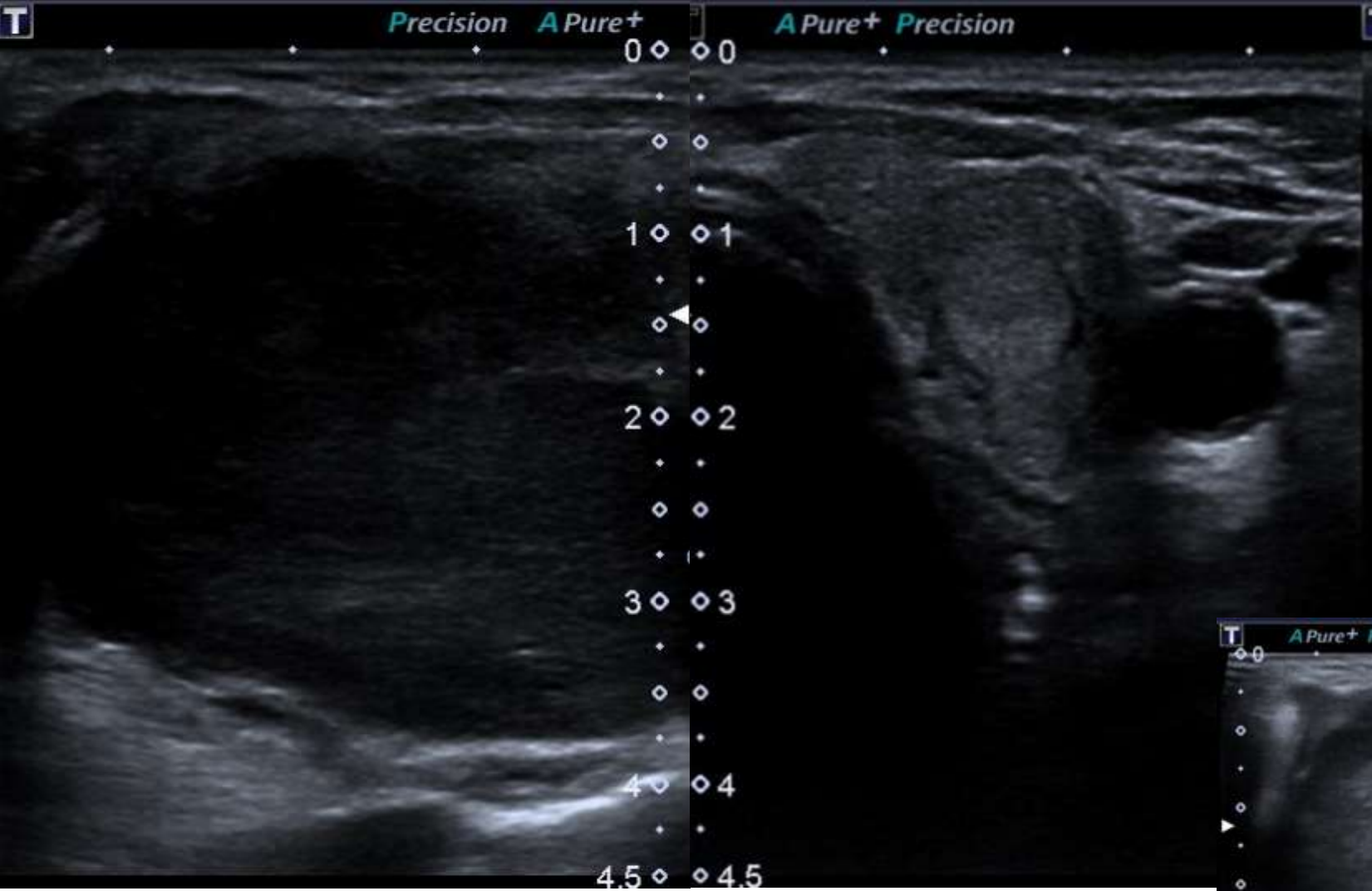

93 anni aumento volumetrico del collo



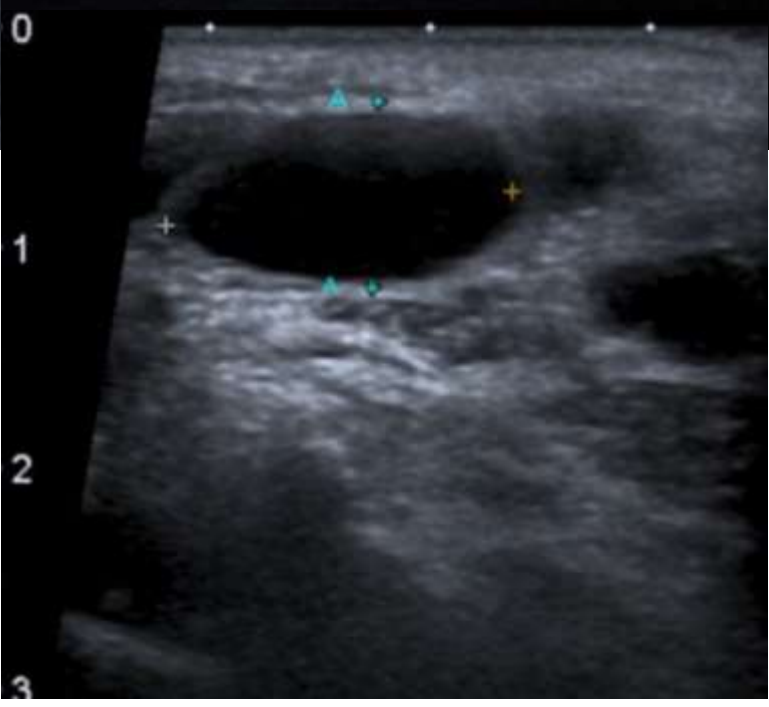
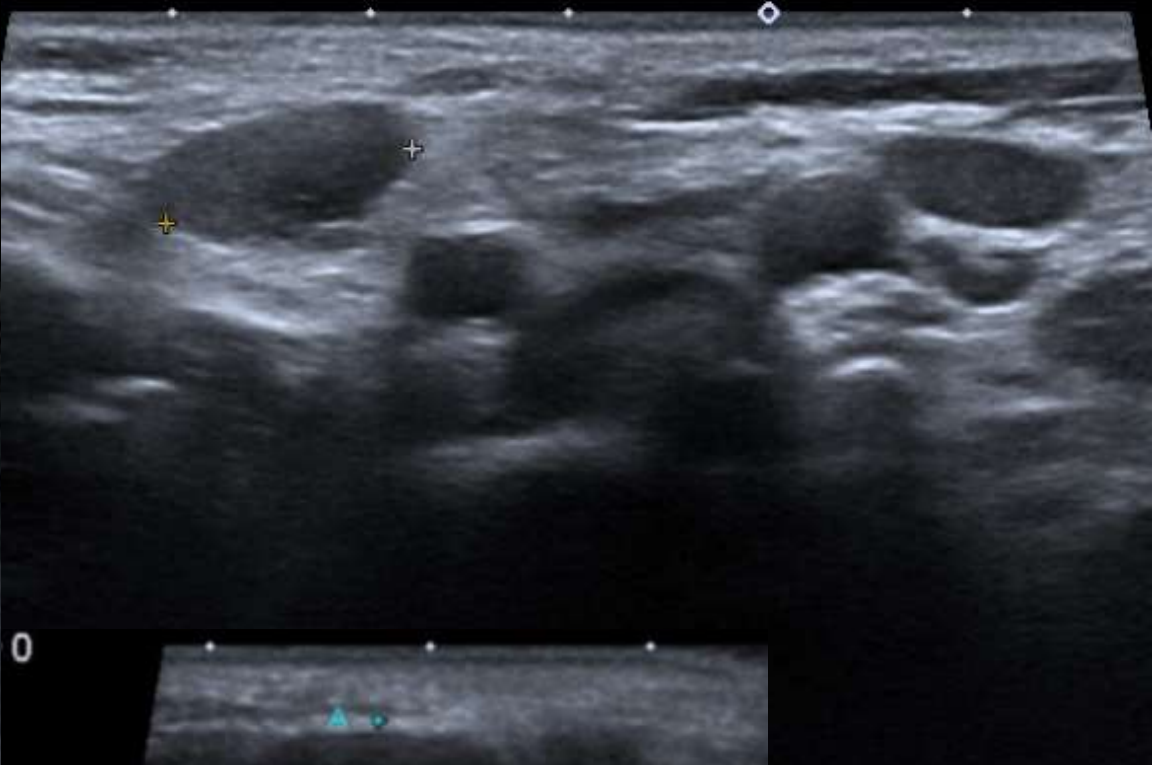
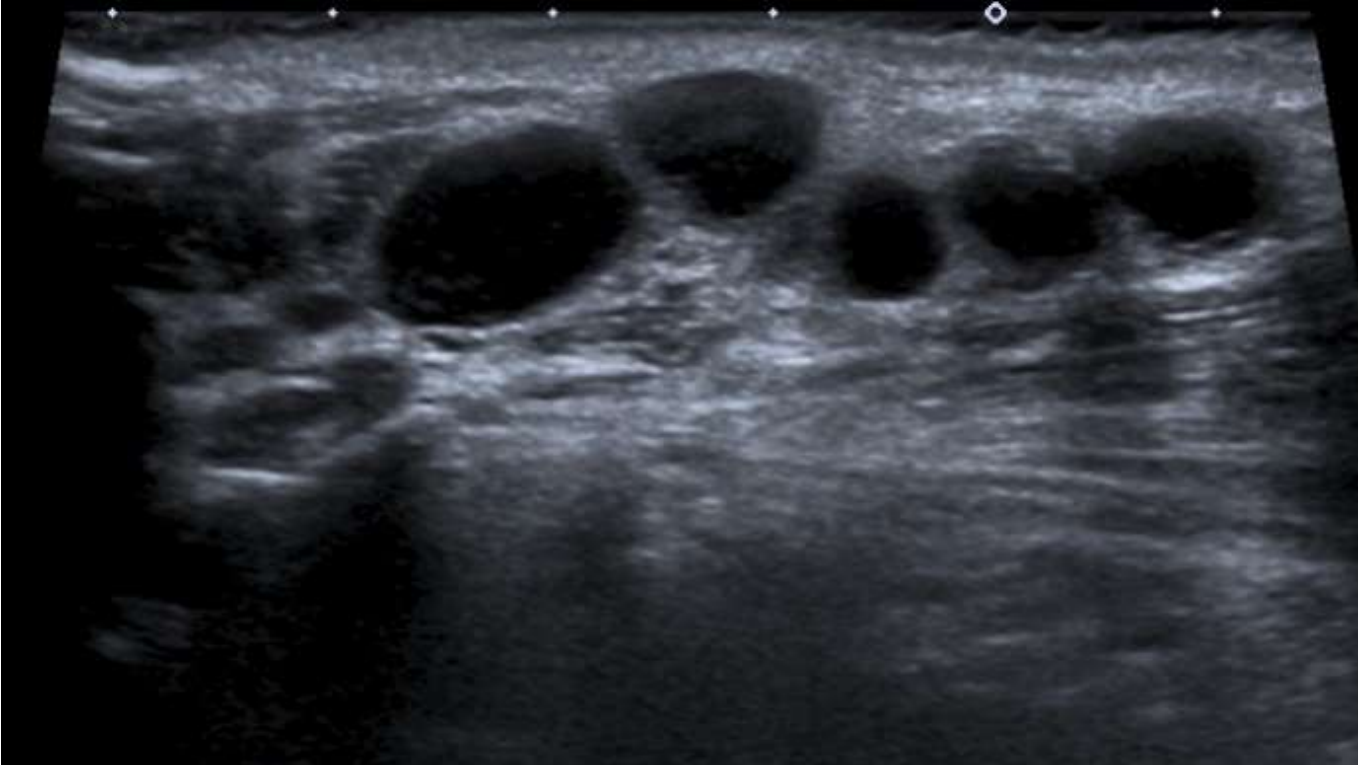
Hans Memling - 1468

Marcato aumento volumetrico della tiroide, in particolare al lobo destro per presenza di macronodulo, di circa 5 cm, che si approfonda nel giugulo, ad ecostruttura ipo-ecogena e riccamente vascolarizzato, meritevole di approfondimento diagnostico, con esame citologico agoaspirato. Ulteriori nodularità, iso-iperecogene, dello stesso lobo e del lobo di sinistra. Multipli linfonodi fusati, ipoecogeni, con massimo diametro di 13 mm, in tutte le stazioni laterocervicali.



Precision A

Precision



7. **Dati clinici pertinenti**

Voluminoso nodulo diametro cm 6 lobo dx.

Diagnosi

Materiale ematico, scarsa colloide e numerosi elementi linfoidi relativamente maturi e con modesto polimorfismo nucleare, misti a rari gruppi di cellule tiroidee.

Non si esclude un processo linfoproliferativo non Hodgkin.

Indispensabile approfondimento istologico. C4